

Hvad er infektion i de øvre luftveje med felin herpesvirus?

- Det er forårsaget af felin herpesvirus (FHV), som forekommer globalt, også hos ikke-domesticerede kattedyr
- FHV forekommer ofte sammen med felin calicivirus og bakterier
- FHV forbliver latent efter at katten er kommet sig, og de fleste katte bliver livsvarige virusbærere
- Stress eller behandling med binyrebarkhormoner kan medføre reaktivering og udskillelse af virus

Infektion

- Syge katte udskiller FHV i orale, nasale og konjunktivale sekreter. Udskillelsen kan vare op til 3 uger
- Infektion kræver direkte kontakt med en kat, som udskiller virus
- Infektion er almindelig i situationer med mange katte sammen som eksempelvis pensioner og avlskatterier, internater og husstande med flere katte
- Killinger kan inficeres subklinisk af deres latent inficerede mødre

Symptomer

- Akut rhinitis og konjunktivitis, sædvanligvis sammen med feber, depression og anoreksi, som er specielt alvorlig hos unge killinger. Lungebetændelse med dødelig udgang kan forekomme
- Ulcerativ, dendritisk keratitis
- Symptomerne forsvinder almindeligvis i løbet af 1 til 2 uger

Diagnose

- Prøver består af svaberprøver fra konjunktiva, cornea eller oropharynx, skrab fra cornea eller biopsier
- Tag ikke prøver fra katte, som for nylig er vaccineret med en levende, svækket vaccine
- Positive PCR-resultater bør fortolkes med forsigtighed, idet de kan skyldes lavgradig virusudskillelse eller latent infektion
- Virusisolation er mindre sensitiv end PCR, men indikerer levende virus. Prøver fra konjunktiva bør tages inden brug af fluorescein eller Rose Bengal
- Serologiske test anbefales ikke

Håndtering af sygdommen

- Støtteterapi (inklusiv væsketerapi) og god pleje er væsentlig
- Anorektiske katte bør fodres med finthakket, meget velsmagende og endog opvarmet foder
- Mukolytiske lægemidler (eksempelvis bromhexin) eller forstøvet saltvand kan give lindring
- Bredspektrede antibiotika bør gives for at forhindre sekundære bakterieinfektioner
- Topikale antivirale lægemidler kan bruges til behandling af akut FHV-øjenlidelse
- I internater bør nye katte holdes i karantæne i 2 uger
- I inficerede avlskatterier bør hunkatte få killinger i isolation, og killingerne bør ikke være sammen med andre katte, før de er vaccineret
- Asymptomatiske FIV- eller FeLV-inficerede katte kan vaccineres med succes
- FHV er relativt labilt og følsomt over for de fleste desinfektionsmidler, antiseptika og rengøringsmidler

Vaccinationsanbefalinger

- Alle sunde katte bør vaccineres mod FHV
- To injektioner ved 9- og 12-ugers-alderen anbefales med en første revaccination et år senere
- Voksne katte med ukendt eller usikker vaccinationsstatus bør også gives to doser med 2 til 4 ugers mellemrum
- Revaccination bør gennemføres med et års mellemrum. Katte i lavrisikogrupper (eksempelvis indekatte) kan nøjes med revaccination hvert tredje år
- Hvis en revaccination er glemt, er det tilstrækkeligt med en enkelt injektion
- Katte, som er kommet sig efter en sygdom forbundet med FHV, er ikke livsvarigt beskyttede og bør også vaccineres

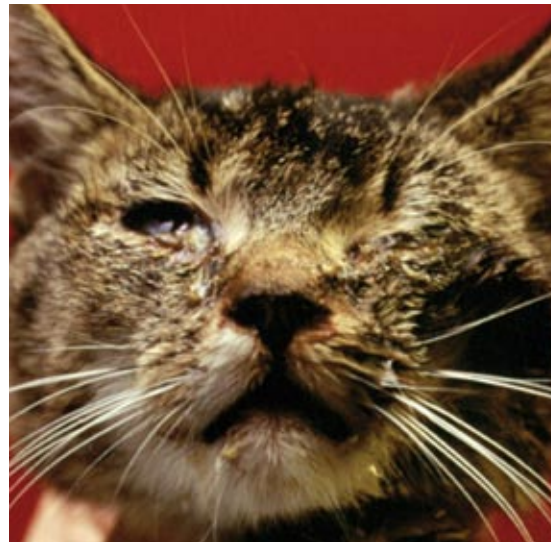

Foto: Merial

■ Akut konjunktivitis og keratitis

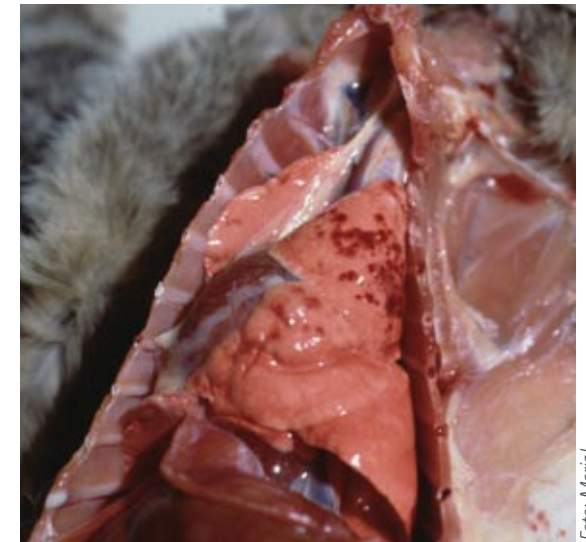

Foto: Merial

■ Hæmorragisk lungebetændelse

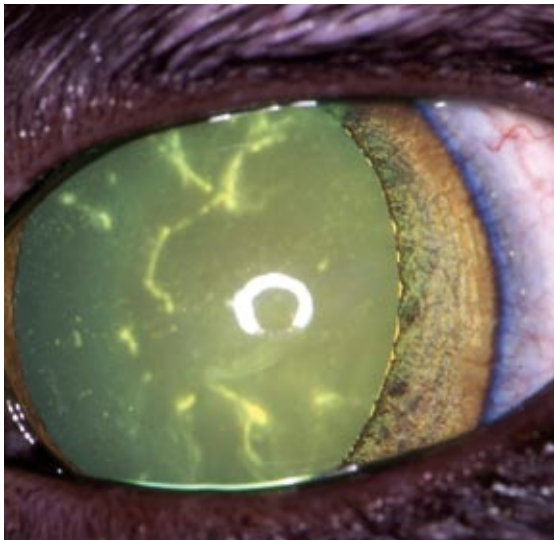


Foto: Eric Déan

■ Dendritisk ulcerativ keratitis

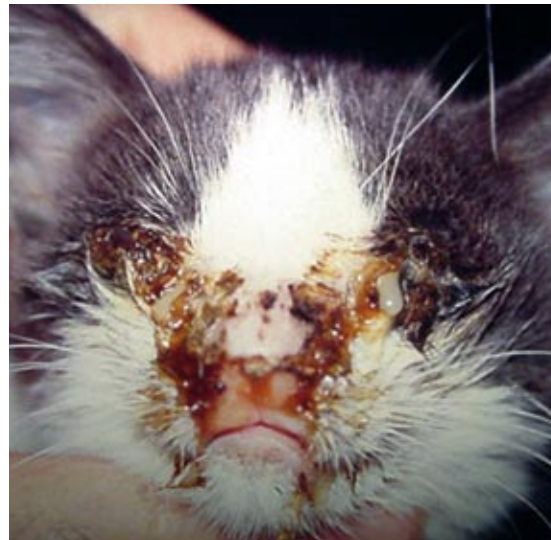

Foto: Albert Lloret

■ Akut rhinitis og keratokonjunktivitis



Foto: Julia Beatty

■ Akut konjunktivitis