

**Wat is een feline herpesvirus infectie van de voorste luchtwegen?**

- Veroorzaakt door feline herpesvirus (FHV), met een wereldwijde verspreiding, ook onder wilde katachtigen
- FHV treedt vaak op in samenhang met het feline calicivirus en bacteriën
- FHV blijft latent aanwezig na hestel; de meeste katten worden levenslange virusdragers
- Stress of immunosuppressieve behandeling met corticosteroiden kan tot virus-reactivatie en -uitscheiding leiden

**Infectie**

- Zieke katten scheiden FHV uit in orale, nasale en conjunctivale uitvloeiing; de uitscheiding kan tot 3 weken aanhouden
- Infectie vereist direct contact met een uitscheidende kat
- Infectie komt veel voor bij groepsgehouden katten, zoals in pensions, fokkerijen en huishoudens met meerdere katten
- Kittens kunnen subklinisch geïnfecteerd zijn door hun latent geïnfecteerde moeders

**Klinische verschijnselen**

- Acute rinitis en conjunctivitis, meestal vergezeld van koorts, lethargie en anorexie; vaak bijzonder ernstig bij jonge kittens; fatale longontsteking kan optreden
- Ulceratieve, dendritische keratitis
- Verschijnselen verdwijnen gewoonlijk binnen één à twee weken

**Diagnose**

- Monsternamen: swabs van conjunctiva, cornea of orofarynx, afkrabsels van de cornea of biopten
- Neem geen monsters af bij katten die onlangs een gemodificeerd levend vaccin hebben gehad
- Positieve PCR resultaten dienen voorzichtig geïnterpreteerd te worden, aangezien deze veroorzaakt kunnen zijn door geringe uitscheiding of viruslatentie
- Virusisolatie is minder gevoelig dan PCR, maar wijst op een levend virus. Conjunctivale swabs moeten genomen worden voor toediening van fluoresceïne of Bengaals roze
- Serologische tests worden afgeraden

**Ziektemanagement**

- Ondersteunende therapie (inclusief vloeistoftherapie) en een goede verzorging zijn essentieel
- Anorectische katten dienen zacht, zeer smakelijk of zelfs opgewarmd voer te krijgen
- Mucolytica (o.a. broomhexidine) of verneveling met een fysiologische zoutoplossing kan verlichting brengen
- Breedspectrum antibiotica dienen gegeven te worden om een secundaire bacteriële infectie tegen te gaan
- Lokale antivirale middelen kunnen gebruikt worden bij de behandeling van acute FHV oogaandoeningen
- In asiels dienen nieuwe katten gedurende twee weken in quarantaine gehouden te worden
- In besmette kattenfokkerijen dienen poezen in afzondering te werpen en mogen de kittens niet met andere katten in contact komen tot ze afdoende gevaccineerd zijn
- Asymptomatische FIV- of FeLV-geïnfecteerde katten kunnen met succes gevaccineerd worden
- FHV is vrij labiel en gevoelig voor de meeste desinfectantia, antiseptica en schoonmaakmiddelen

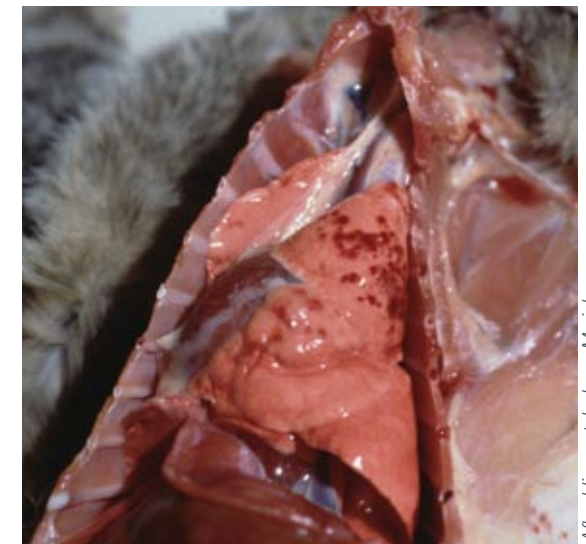### Vaccinatieadvies

- Alle gezonde katten dienen gevaccineerd te worden tegen FHV ('core')
- Twee injecties op 9 en 12 weken leeftijd worden aanbevolen, met een eerste herhaling één jaar later
- Volwassen katten met een onbekende of onzekere vaccinatiestatus dienen ook twee doses te ontvangen, met een interval van 2 à 4 weken,
- Boosters dienen jaarlijks gegeven te worden. Bij katten in laagrisico-situaties (zoals katten die alleen binnen worden gehouden) volstaat een driejaarlijks interval
- Indien de boostervaccinaties verlopen zijn, volstaat een enkele injectie
- Katten die hersteld zijn van een FHV-gerelateerde ziekte zijn meestal niet levenslang beschermd, en dienen ook gevaccineerd te worden



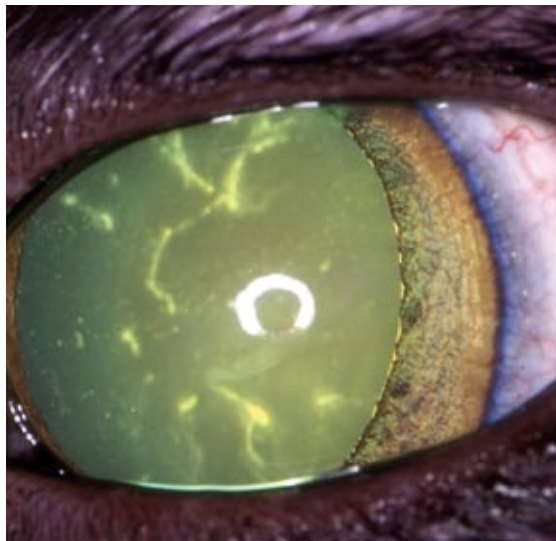
Abbeelding met dank aan Merial

■ Acute conjunctivitis en keratitis



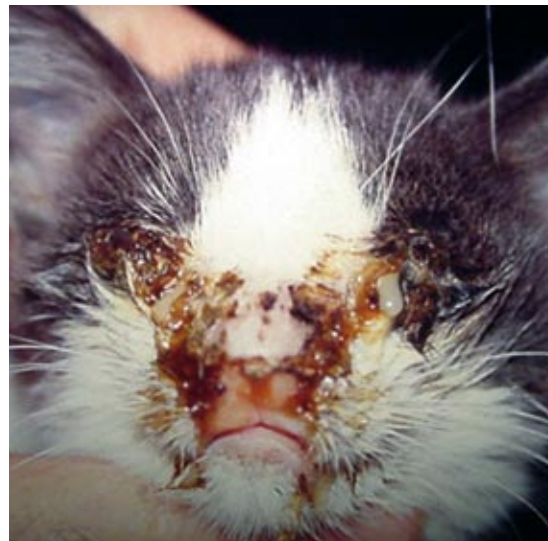Abbeelding met dank aan Merial

■ Hemorragische longontsteking



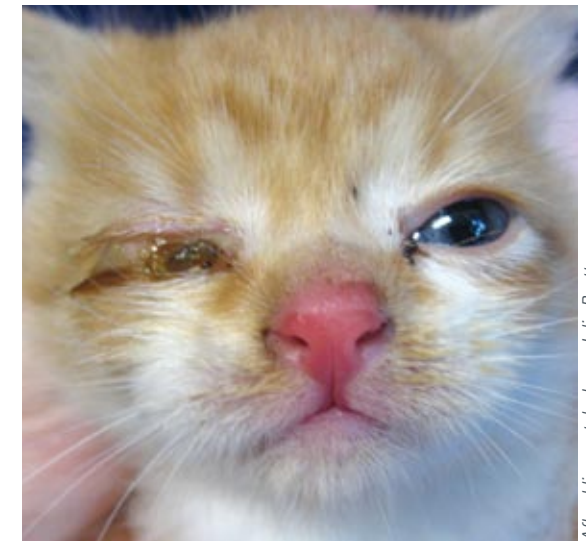
Abbeelding met dank aan Eric Déan

■ Dendritische ulceratieve keratitis



Abbeelding met dank aan Albert Lloret

■ Acute rinitis en keratoconjunctivitis



Abbeelding met dank aan Julia Beatty

■ Acute conjunctivitis